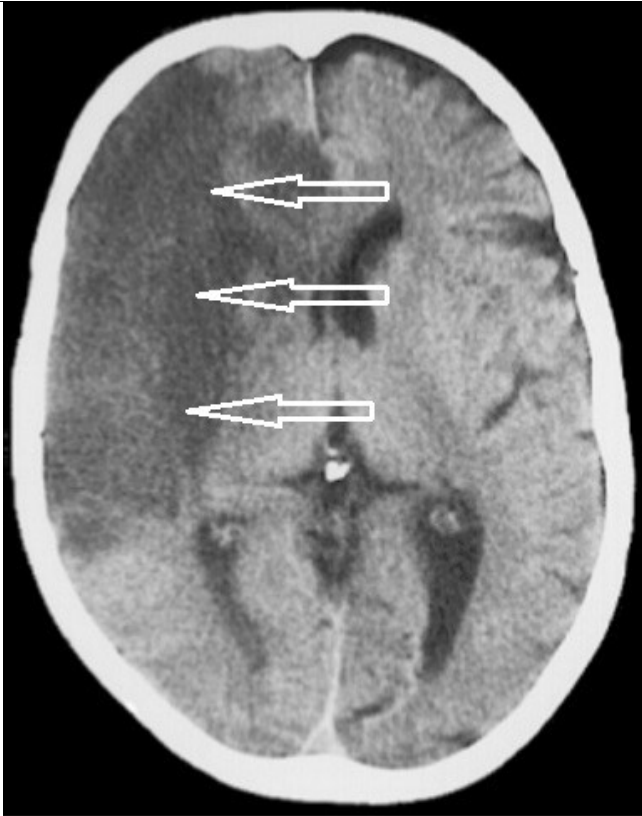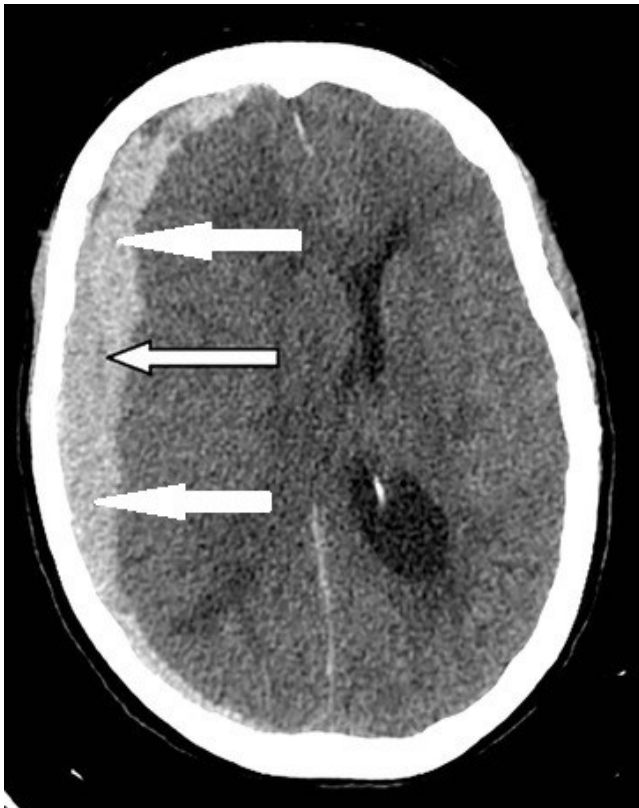


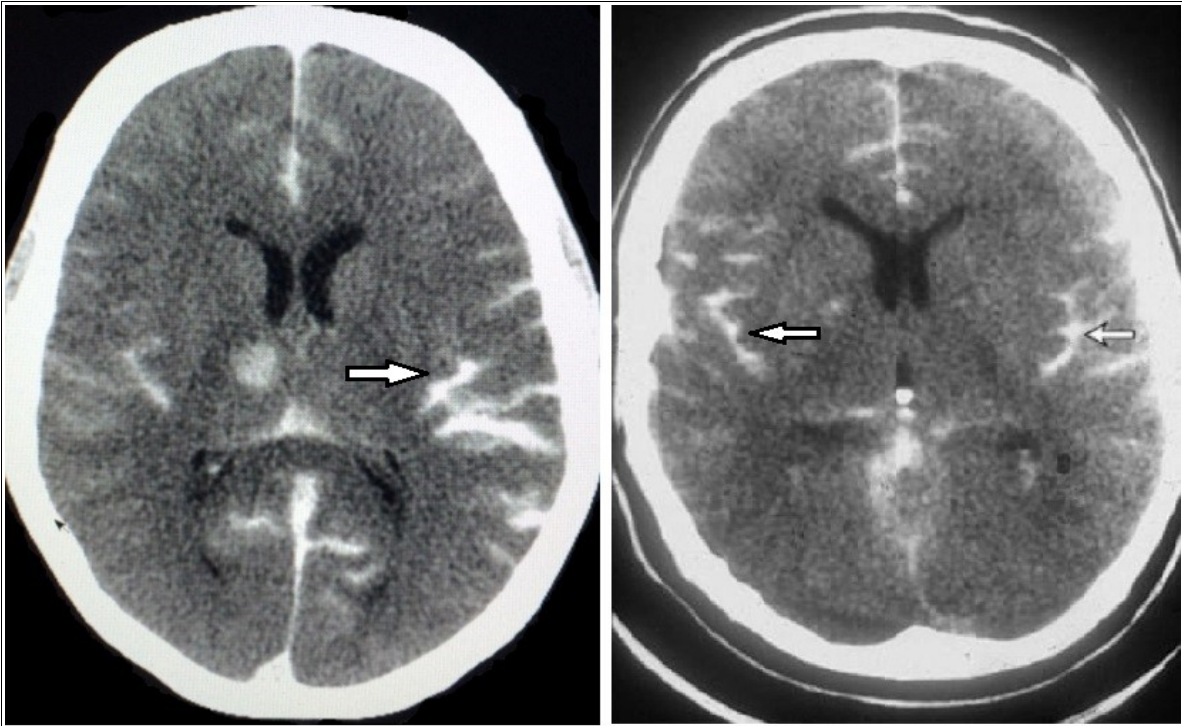
# Caso Práctico 1



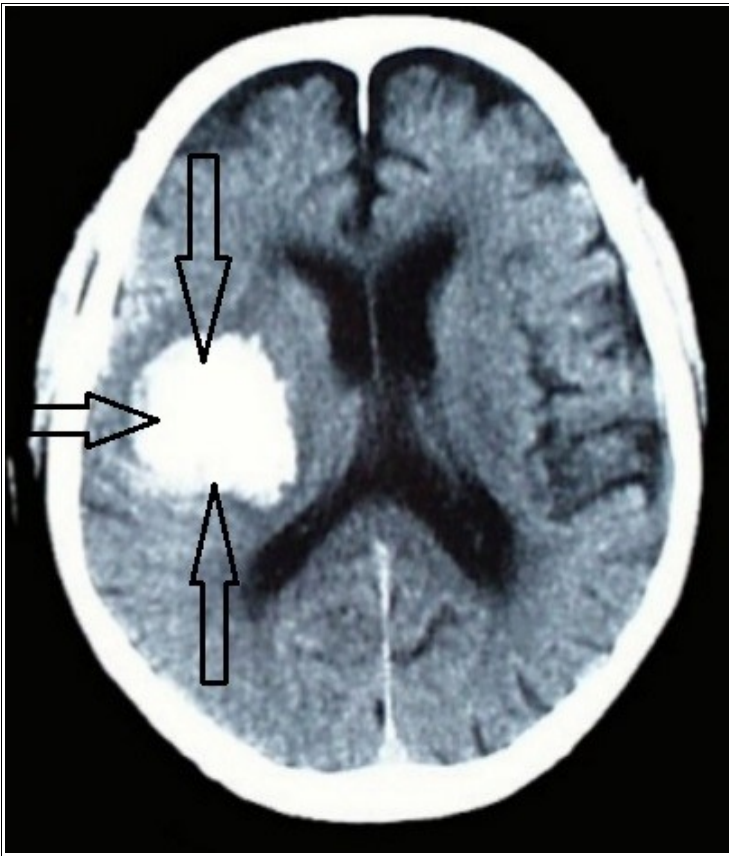
Caso Práctico 1. IMAGEN 1



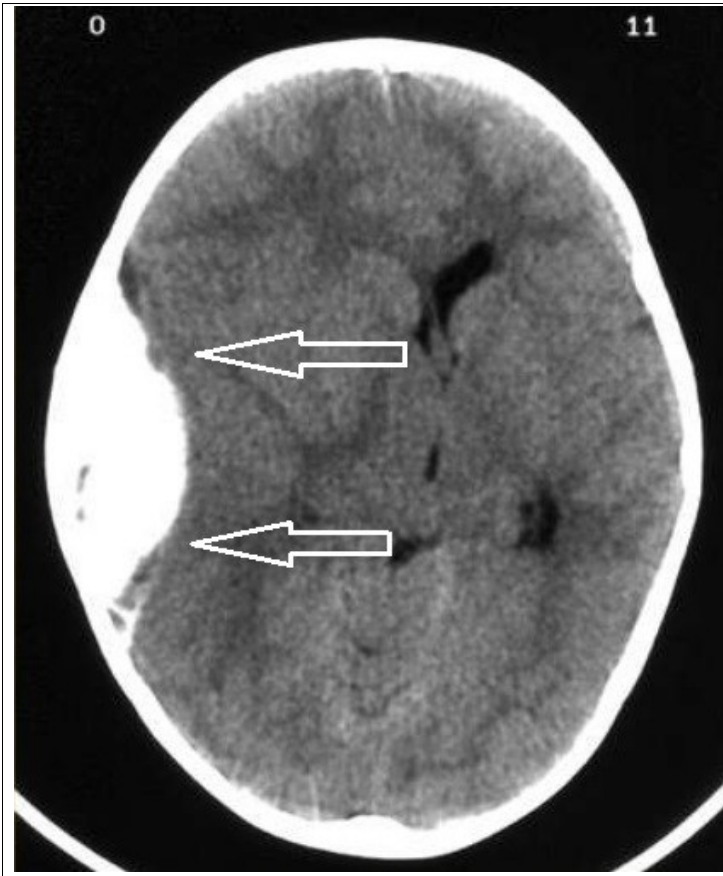
Caso Práctico 1. IMAGEN 2



Caso Práctico 1. IMAGEN 3

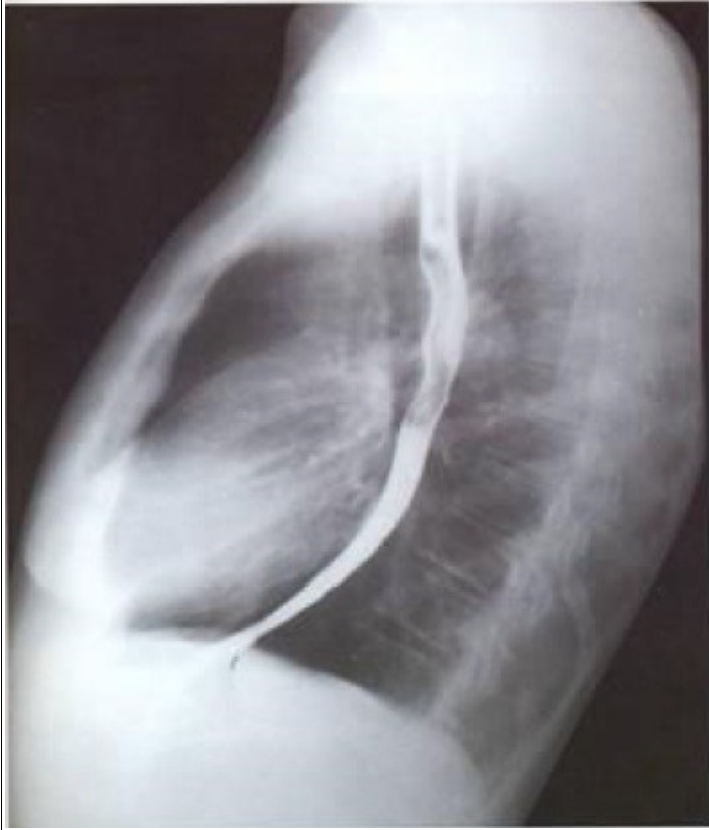

Caso Práctico 1. IMAGEN 4



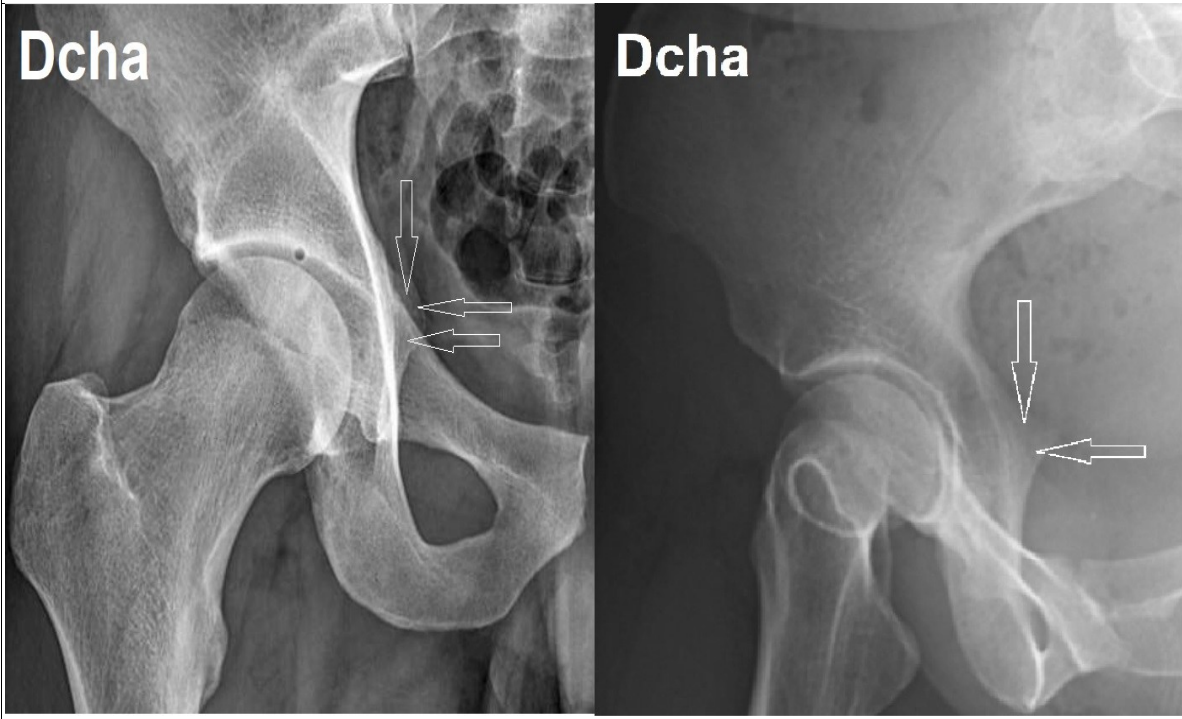
**Caso Práctico 1. IMAGEN 5**

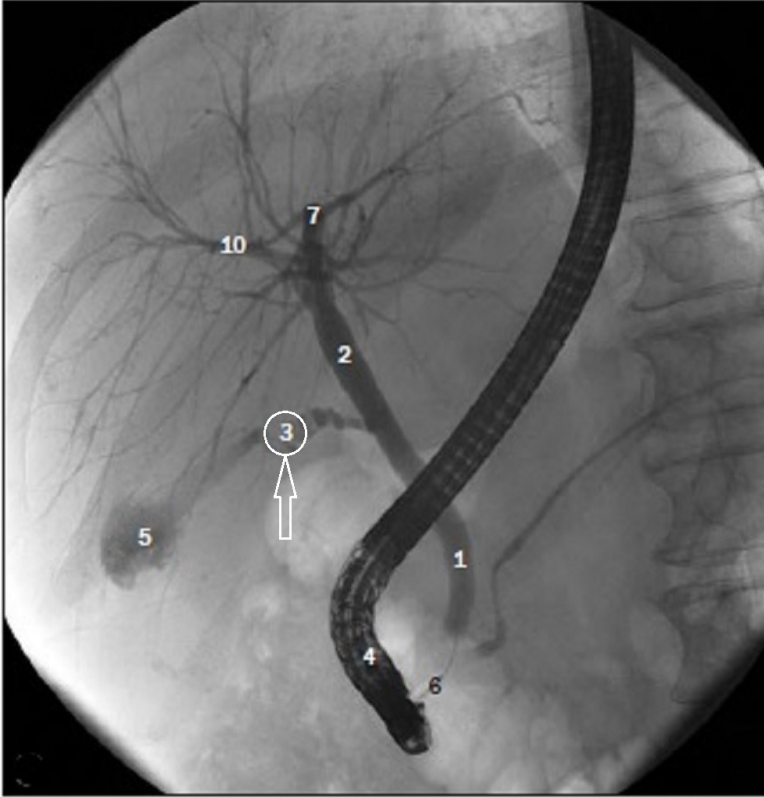
# Caso Práctico 2



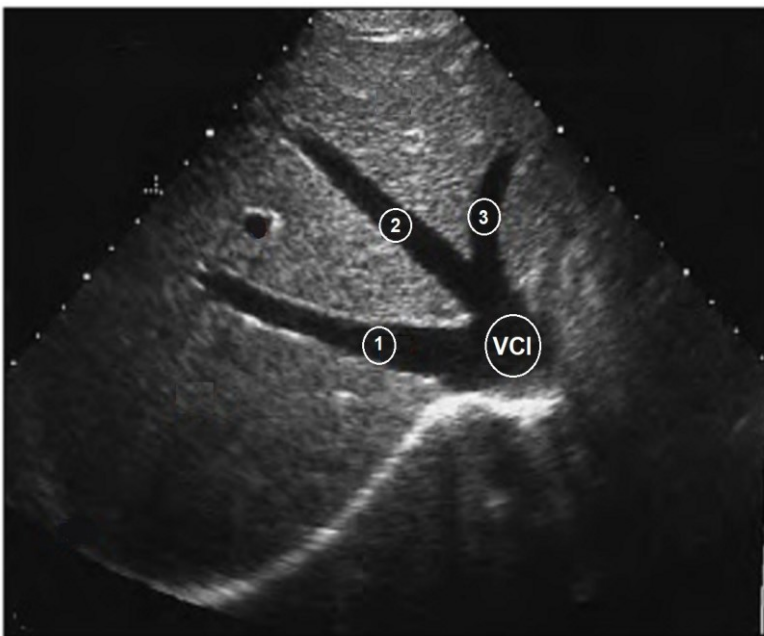
Caso Práctico 2. IMAGEN 6

Caso Práctico 2. IMAGEN 7



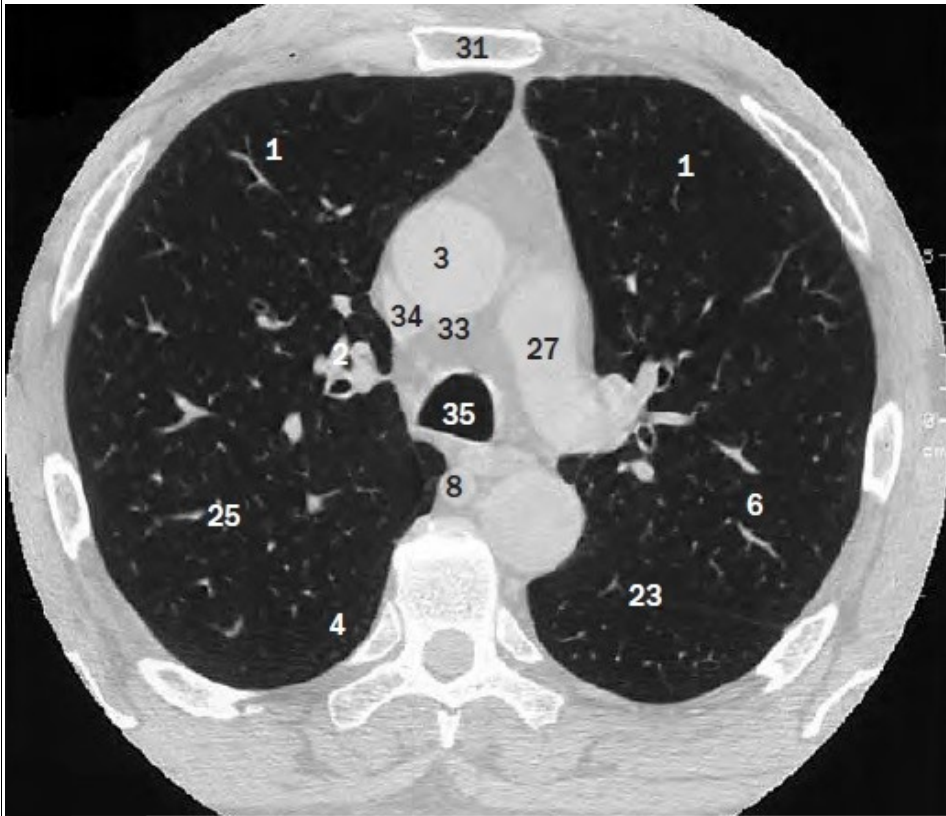


**Caso Práctico 2. IMAGEN 8**



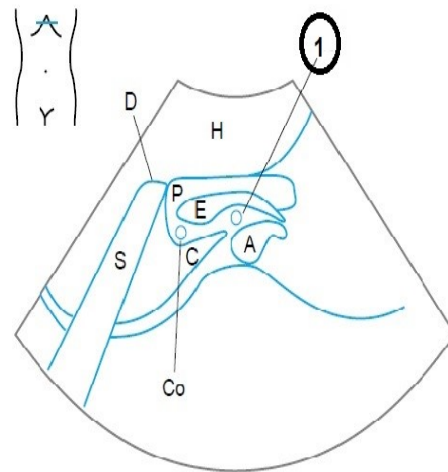
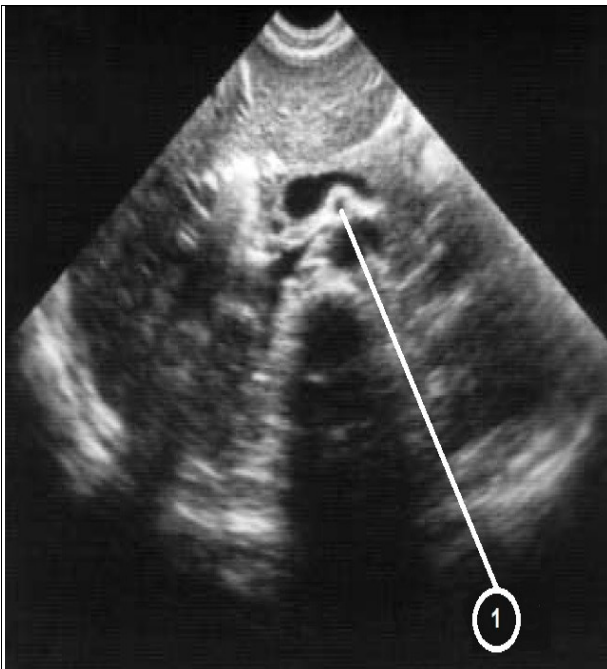
**Caso Práctico 2. IMAGEN 9**





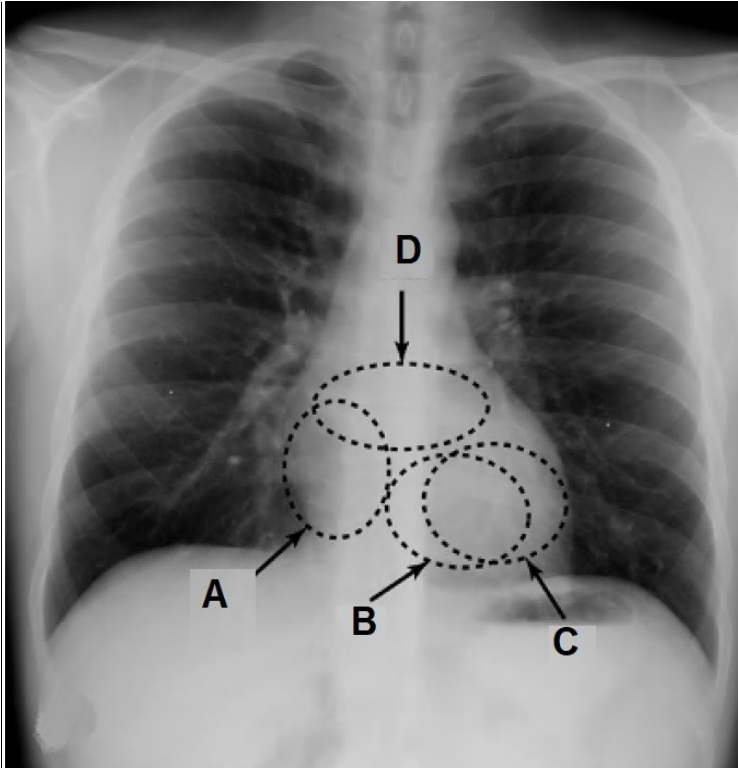
Caso Práctico 2. IMAGEN 10

Caso Práctico 2. IMAGEN 11

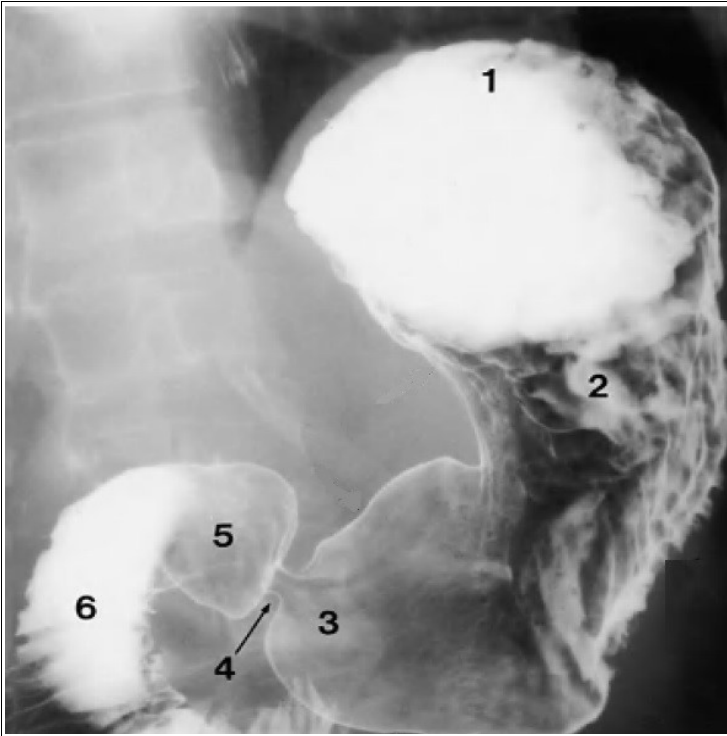


- |                       |                  |
|-----------------------|------------------|
| H: Hígado             | P: Páncreas      |
| S: Sombra acústica    | E: Eje Esplénico |
| C: Vena Cava Inferior | D: Duodeno       |
| Co: Colédoco          |                  |
| A: Arteria aorta      |                  |

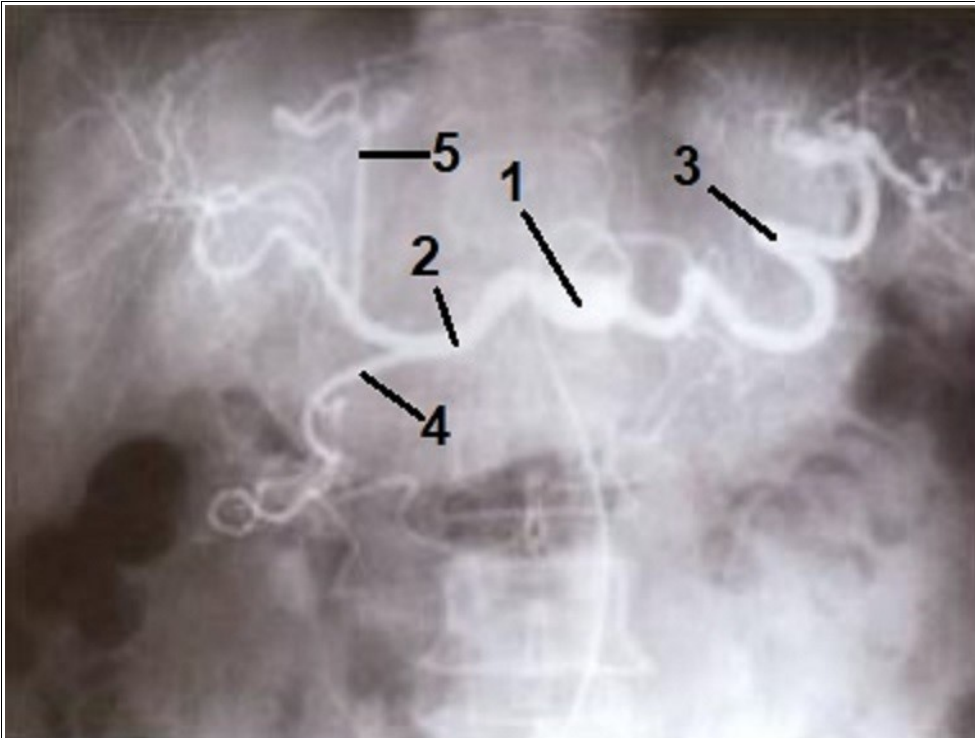




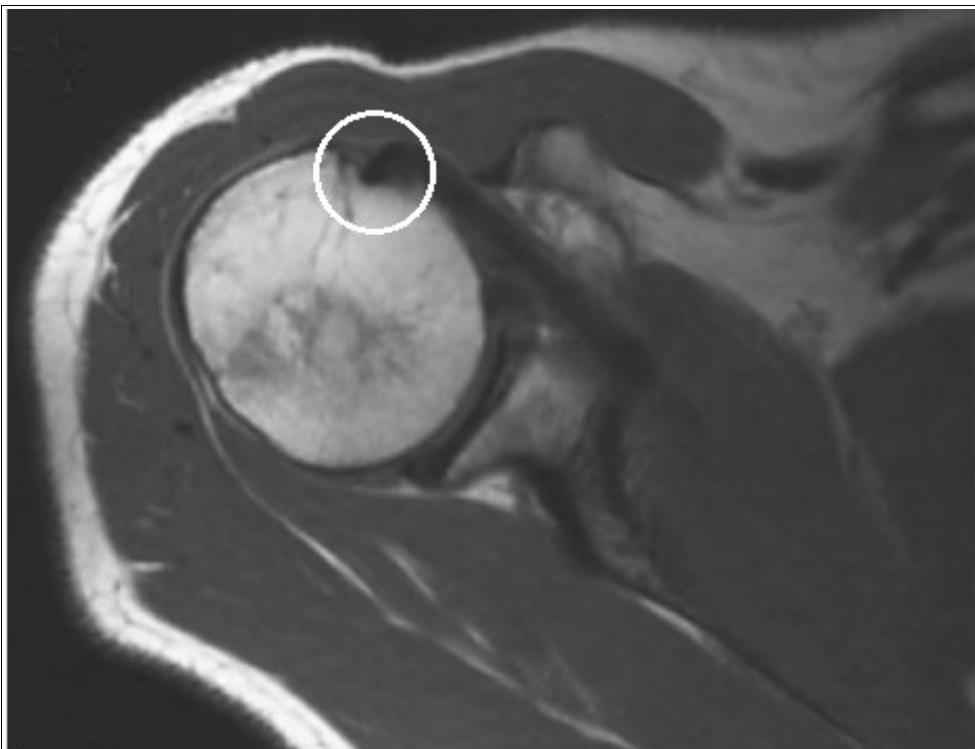
**Caso Práctico 2. IMAGEN 12**



**Caso Práctico 2. IMAGEN 13**

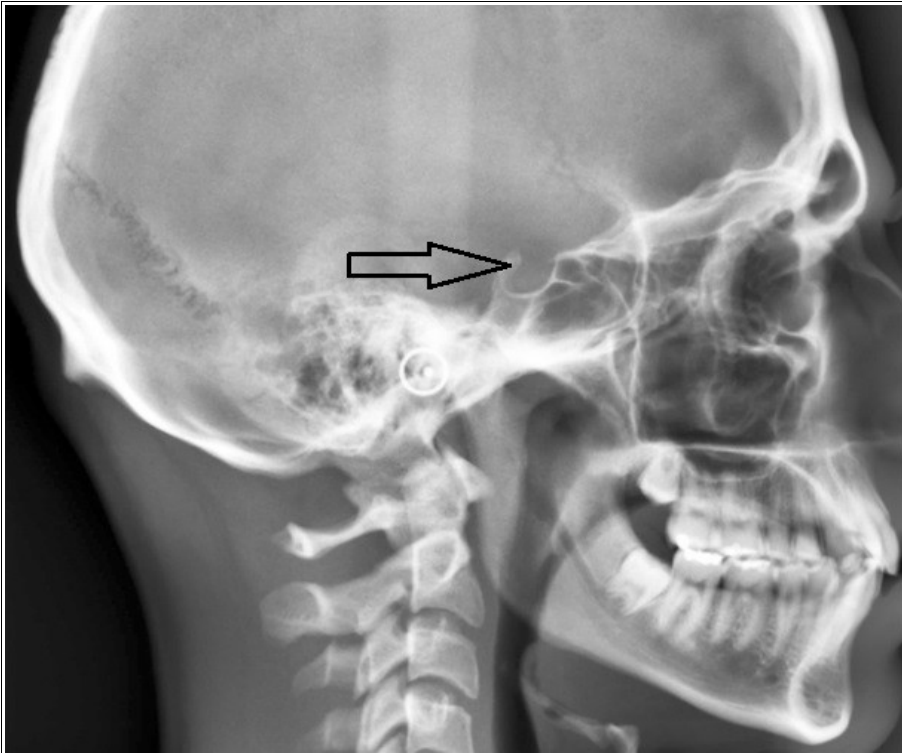


**Caso Práctico 2. IMAGEN 14**

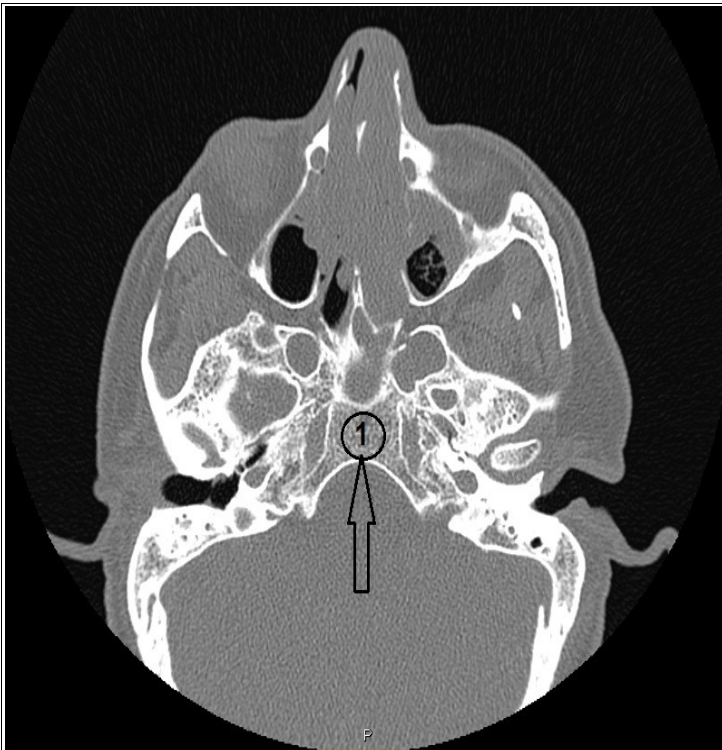

**Caso Práctico 2. IMAGEN 15**

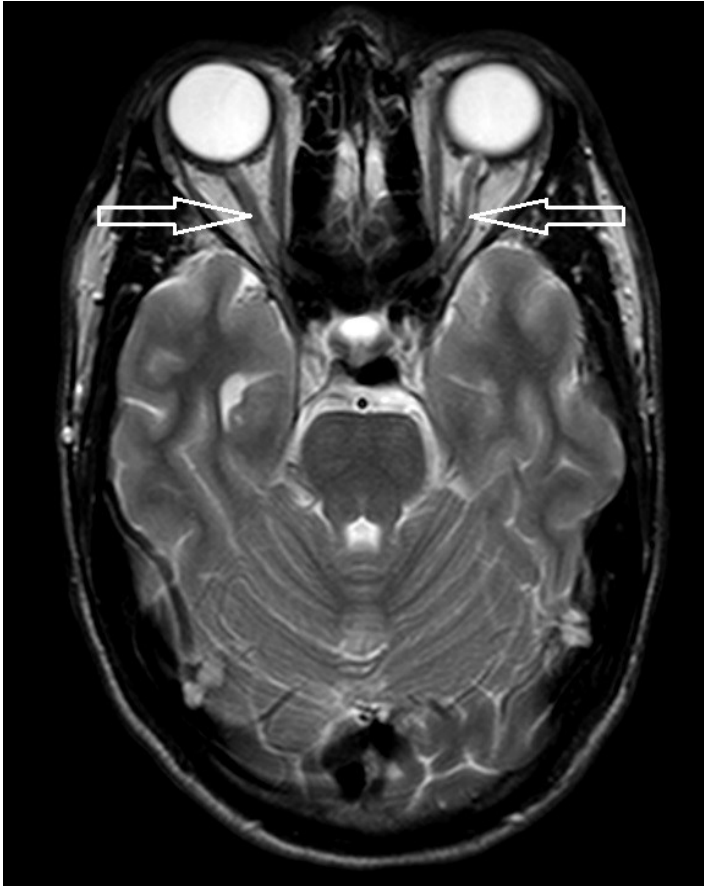# Caso Práctico 4



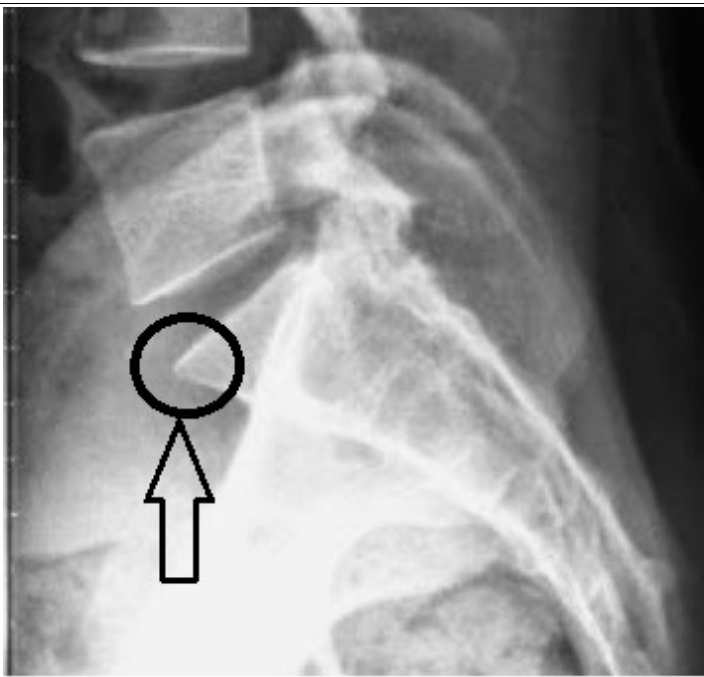Caso Práctico 4. IMAGEN 17



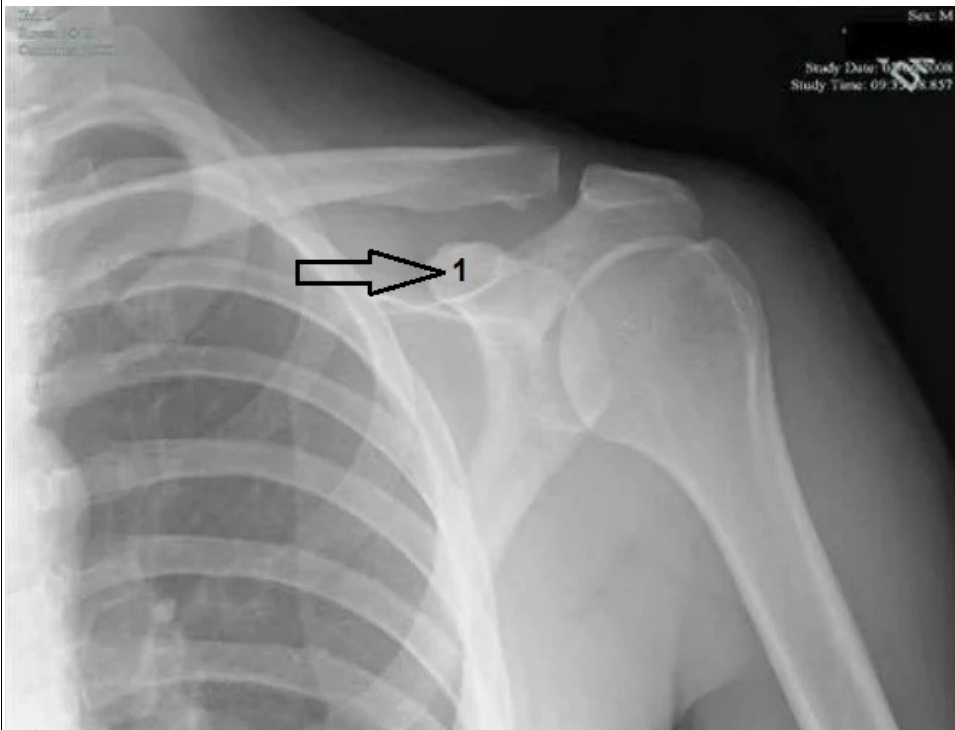
Caso Práctico 4. IMAGEN 18



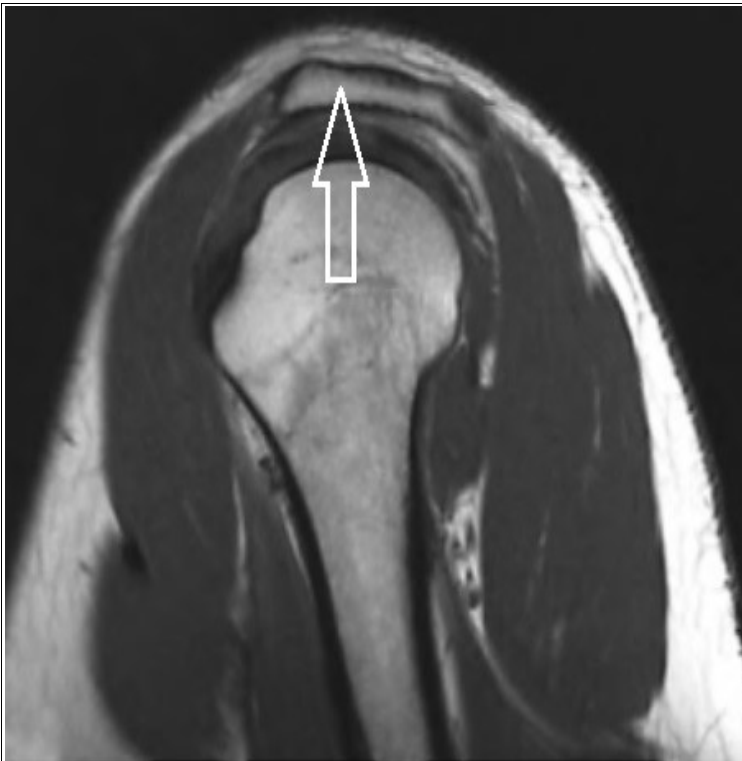
**Caso Práctico 4. IMAGEN 19**



**Caso Práctico 4. IMAGEN 20**

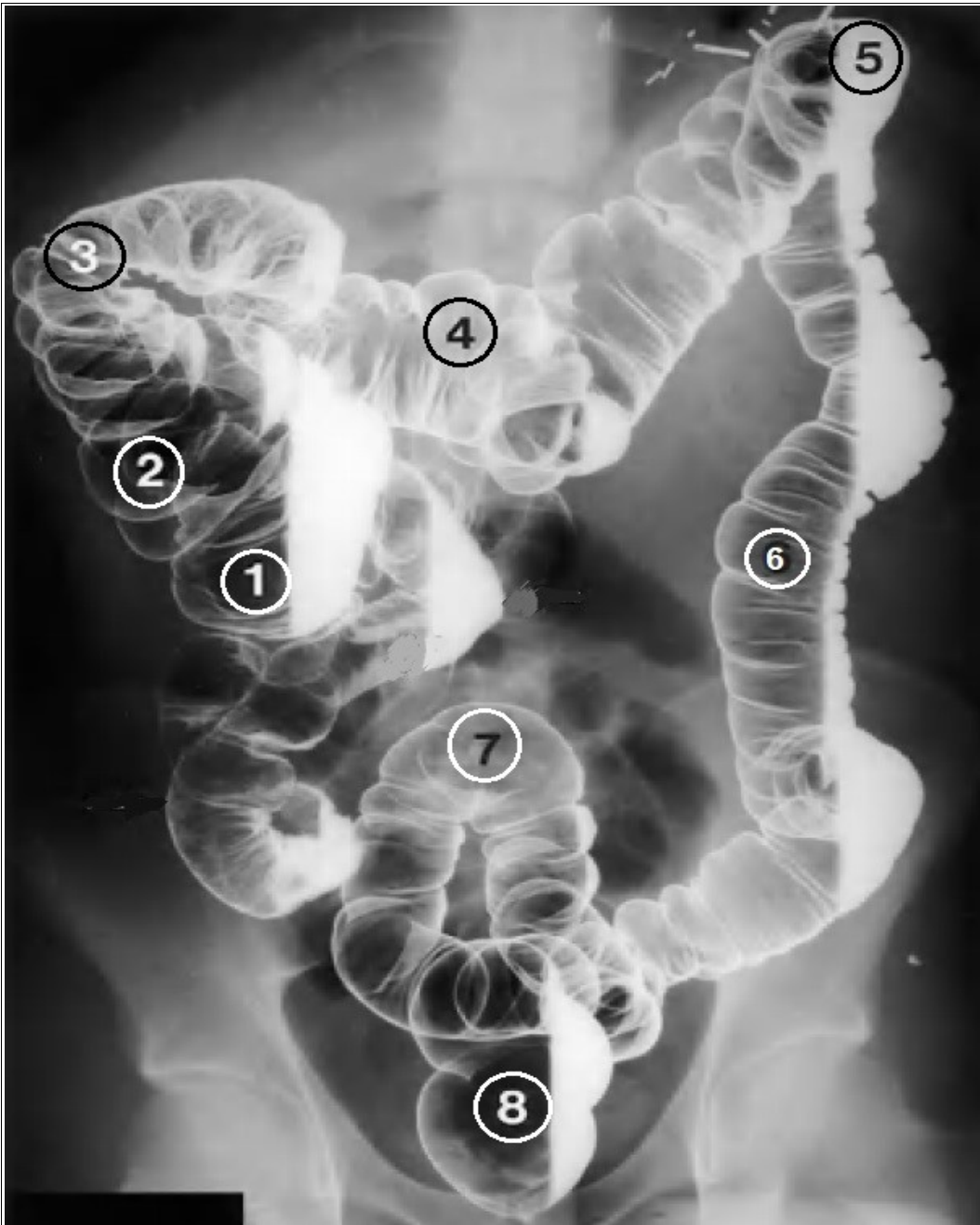


**Caso Práctico 4. IMAGEN 21**

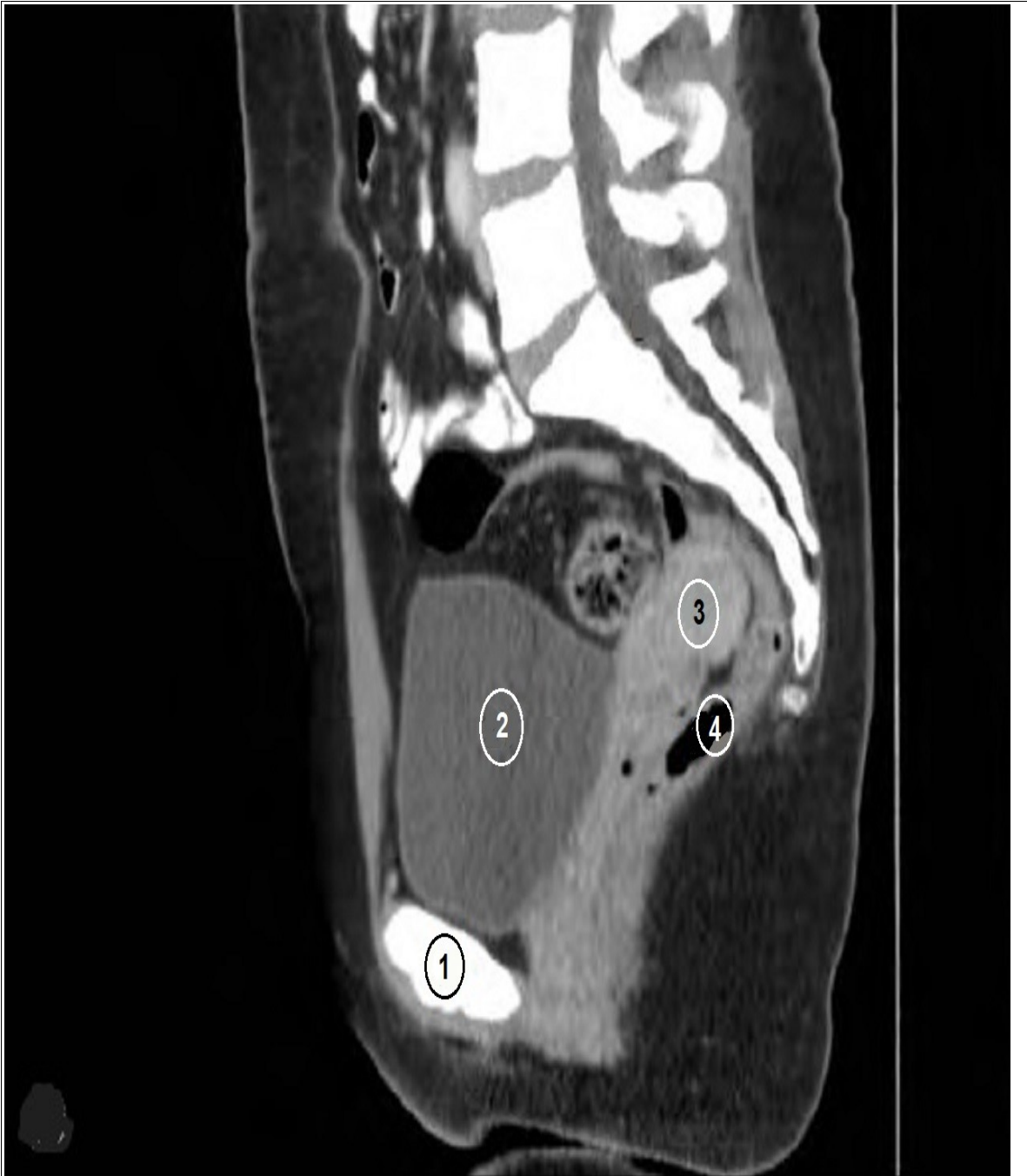


**Caso Práctico 4. IMAGEN 22**





**Caso Práctico 4. IMAGEN 23**



**Caso Práctico 4. IMAGEN 24**